

Histopatologi Dugaan Superinfeksi Virus Avian Encephalomyelitis dan Newcastle Disease pada Broiler

Histopathology Suspected Avian Encephalomyelitis Virus Superinfection and Newcastle Disease in Broilers

¹Yos Adi Prakoso, ²Puspitasari, ³Dyah Widhowati, ⁴Bagus Uda Palgunadi, ⁵Aga DigayukaDirgantara

^{1,3,4}Fakultas Kedokteran Hewan, Universitas Wijaya Kusuma Surabaya, Jawa Timur; ²Teknolog Laboratorium Medis, Fakultas Ilmu Kesehatan, Universitas Muhammadiyah Sidoarjo, Jawa Timur; ⁵Program Profesi Dokter Hewan, Fakultas Kedokteran Hewan, Universitas Wijaya Kusuma Surabaya, Jawa Timur
¹email: yos.vet.docter@gmail.com

ABSTRAK

Broiler merupakan jenis ayam ras yang banyak dikembangkan di Indonesia. Broiler menunjang pemenuhan kebutuhan protein hewani. Beberapa jenis penyakit dengan morbiditas dan mortalitas tinggi pada broiler adalah *Avian encephalomyelitis* (AE) dan *Newcastle disease* (ND). Penelitian ini bertujuan untuk mengobservasi perubahan histopatologi ayam broiler dengan dugaan kejadian superinfeksi akibat AE dan ND. Penelitian ini menggunakan 14 ekor sampel ayam hidup dengan gejala *kinky back* dan kelumpuhan. Sampel diambil dari salah satu peternakan ayam broiler di Sidoarjo dengan populasi 5000 ekor yang mengalami kematian 300 ekor per hari. Ayam dinekropsi dan diambil organ hati, otak, sumsum tulang, dan paru. Organ difiksasi dan diproses untuk histopatologi dengan pengecatan hematoxilin dan eosin (H&E). Pemeriksaan dilakukan dengan mikroskop cahaya dan dianalisa secara deskriptif. Hasil pemeriksaan menunjukkan bahwa perubahan histopatologi yang ditemukan adalah nekrosis multifokal hepatitis, non-supuratif perivascular cuffing dan osteomyelitis. Sebanyak 3/14 ekor ayam mengalami multifokal hepatitis, 4/14 ekor mengalami non-supuratif perivascular cuffing dan osteomyelitis, sedangkan 7/14 ekor ayam menunjukkan semua perubahan yang dilaporkan. Dapat disimpulkan bahwa dalam kasus ini diduga terjadi kejadian superinfeksi yang disebabkan oleh AE dan ND. Perlu dilakukan pemeriksaan virologi yang menunjang hasil pemeriksaan histopatologi agar diperoleh diagnosis yang lebih tepat.

Kata kunci : AE, broiler, histopatologi, ND, superinfeksi

ABSTRACT

Broiler is the one of commodity in Indonesia. Broiler support the fulfilment of protein among citizens. Several diseases with high morbidity and mortality are Avian Encephalomyelitis (AE) and Newcastle disease (ND). This study aimed to observe the histopathological changing from boiler that suspected suffer from super infection with AE and ND. As much as 14 broiler chickens were used as the sample. The samples were collected from the poultry farm with 5000 population and mortality 300

broiler per day. The chickens were necropsied and the liver, brain, marrow, and lung was collected. The organ was processed for histopathology using hematoxylin and eosin (H&E) staining. The result showed several histopathological changing including multifocal necrosis hepatitis, non-suppurative perivascular cuffing, and osteomyelitis. As much as 3/14 chickens suffered from multifocal necrosis hepatitis, 4/14 chickens suffered from non-suppurative perivascular cuffing, and osteomyelitis, and 7/14 suffered from all the histopathological changing. It can be concluded that this case is being suspected caused by superinfection phenomenon with AE and ND as the main agents. The virological tests should be conducted to provide an accurate result and diagnosis.

Keyword: AE, broiler, histopathology, ND, superinfection.

PENDAHULUAN

Ayam broiler merupakan salah satu jenis komoditas pertanian yang telah banyak dikembangkan di Indonesia. Ayam broiler mendukung ketahanan pangan khususnya sebagai sumber protein hewani. Peningkatan minat masyarakat terhadap daging ayam broiler membuat semakin tingginya peternak ayam broiler di Indonesia, baik secara modern, semi modern, maupun konvensional (Coyne *et al.*, 2020).

Dalam budidaya ayam broiler, salah satu kendala yang sering dihadapi peternak adalah timbulnya penyakit (Lin *et al.*, 2018). Beberapa jenis penyakit pada ayam broiler yang disebabkan agen virus di antaranya yaitu *Avian encephalomyelitis* (AE) dan *Newcastle disease* (ND). Keduanya menjadi penyakit penting yang menimbulkan kerugian ekonomi (Ganar *et al.*, 2014).

AE disebabkan oleh virus dari family *Picornaviridae*. AE mampu menimbulkan kematian sampai 50% dari total populasi [4]. Sedangkan ND disebabkan oleh *Paramyxoviridae* (Absalón *et al.*, 2019). Baik AE dan ND keduanya menimbulkan gejala klinis yang hampir serupa seperti ataksia, tremor, dan paralisis. Pada lesi patologis AE sering kali ditunjukkan oleh adanya *moderate encephalomyelitis*, sedangkan lesi ND di antaranya adalah *perivascular cuffing* pada pembuluh darah otak. Selain itu, kedua infeksi virus ini juga sering kali terjadi secara bersamaan yang dikenal sebagai kejadian superinfeksi (Paget dan Trottein, 2019).

Superinfeksi merupakan suatu kejadian penyakit yang disebabkan oleh beberapa agen infeksi yang berlangsung secara bersamaan. Kejadian superinfeksi menimbulkan banyak dilema dalam penanganan suatu penyakit di lapangan. Studi kasus ini bertujuan untuk menganalisa dugaan kejadian superinfeksi pada ayam broiler dengan gejala serupa AE dan ND.

MATERI DAN METODE

Sebanyak 14 ekor ayam broiler, berumur 29 hari dari salah satu peternakan di Mojokerto digunakan sebagai sampel. Diketahui bahwa pada peternakan tersebut mengalami kematian yang cukup tinggi mencapai 300 ekor pada hari koleksi sampel. Menurut anamnesis, ayam memiliki nafsu makan yang baik tanpa adanya perubahan fisik dan perilaku yang signifikan.

Kemudian seluruh ayam yang diambil didapati mengalami gejala lesu,

diare, anoreksia, dan kesulitan berjalan akibat kaki yang menjulur ke depan. Seluruh ayam selanjutnya dinekropsi. Beberapa organ yang memperlihatkan perubahan patologi diambil di antaranya yaitu hati, otak, sumsum tulang, dan paru.

Seluruh organ yang diambil selanjutnya diproses dengan histopatologi menggunakan pengecatan hematoksin dan eosin (H&E). Pengamatan histopatologi dilakukan dengan menggunakan mikroskop cahaya dan dilaporkan secara kualitatif.

HASIL DAN PEMBAHASAN

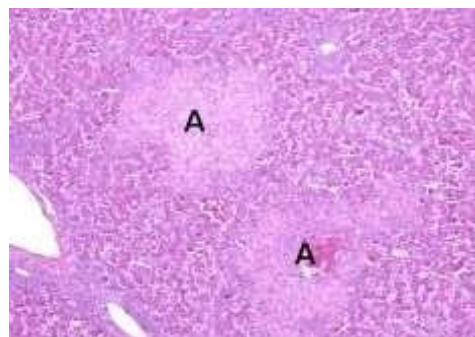
Hasil laporan kasus ini memperlihatkan bahwa tidak terdapat perubahan makroskopis yang dominan bahkan cenderung normal. Hanya 7 ekor ayam broiler yang memperlihatkan adanya pembengkakan pada hati. Salah satu ayam dilaporkan mengalami pembengkakan pada tulang punggung dan noduli putih pada hati yang menyebar. Sementara tidak ditemukan adanya perubahan makroskopis pada organ lain.

Hasil pemeriksaan menunjukkan bahwa perubahan histopatologi yang ditemukan adalah nekrosis multifokal hepatitis, non-supuratif perivascular cuffing dan osteomyelitis. Sebanyak 3/14 ekor ayam mengalami multifokal hepatitis (Gambar 1), 4/14 ekor mengalami non-supuratif perivascular cuffing (Gambar 2) dan osteomyelitis (Gambar 3 dan 4), sedangkan 7/14 ekor ayam menunjukkan semua perubahan yang dilaporkan. Sampel ayam broiler yang lain tidak menunjukkan perubahan histopatologi (Tabel 1).

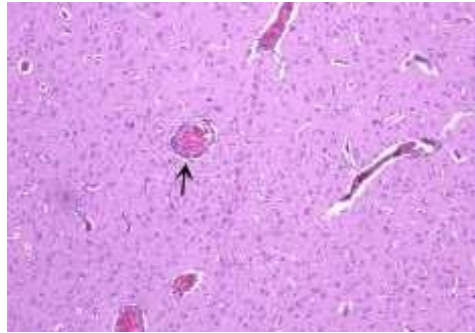
Tabel 1. Perubahan histopatologi yang terjadi pada ayam broiler

Perubahan	Jumlah
Sub akut multifokal supuratif hepatitis	3/14 (21.4%)
Non supuratif perivascular cuffing	4/14 (28.57%)
Sub akut supuratif osteomyelitis	4/14 (28.57%)
Hemoragi sumsum tulang	4/14 (28.57%)
TAP	7/14 (50%)

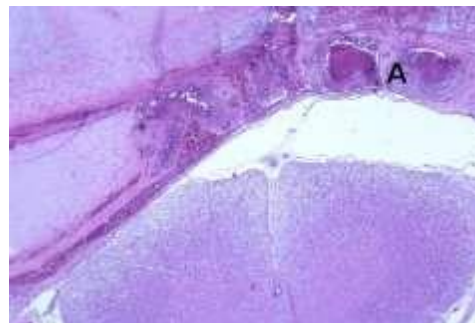
Catatan: Tidak Ada Perubahan (TAP)



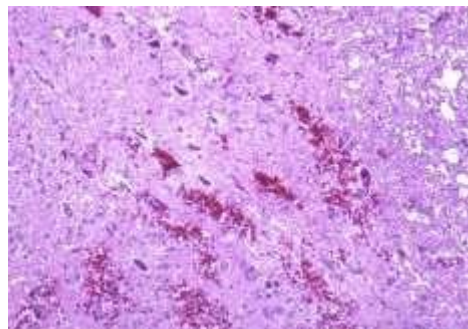
Gambar 1. Sub akut multifokal supuratif hepatitis (A). H&E, 100x.



Gambar 2. Perivascular cuffing non supuratif pada otak (anak panah). H&E, 100x.



Gambar 3. Sub akut supuratif osteomyelitis berat (A). H&E, 100x.



Gambar 4. Perdarahan berat yang terjadi pada sumsum tulang belakang. H&E, 100x.

Peradangan yang terjadi secara sub akut pada hati ayam broiler mengindikasikan bahwa juga terjadi infeksi bakterial. Lebih lanjut perubahan yang terjadi pada sumsum tulang yang memperlihatkan adanya sub akut osteomyelitis yang bersifat supuratif disertai dengan depresi sumsum tulang yang turut memperberat perjalanan penyakit dan memicu timbulnya perdarahan. Hal ini diduga yang menyebabkan adanya kesulitan berjalan pada ayam broiler di peternakan tersebut (Kestin *et al.*, 1992).

Lebih lanjut, peradangan yang timbul pada otak dengan disertai adanya perivascular cuffing mengindikasikan bahwa telah terjadi infeksi yang berlangsung subakut pada broiler dalam peternakan tersebut. Pada organ lain yang diambil tidak ditemukan perubahan histopatologi. Hal tersebut menunjukkan bahwa perubahan hanya terjadi pada system syaraf pusat yang sering kali menjadi penanda infeksi viral seperti AE dan ND.

Seluruh perubahan patologi yang terobservasi menjelaskan adanya dugaan suatu fenomena infeksi agen virus AE dan ND. Sebagaimana hal menciri dari ND pada otak adalah adanya perivascular cuffing (Etriwati *et al.*, 2017), serta osteomyelitis yang menjadi penanda infeksi AE (Chaves, 2014).

Diduga perubahan yang timbul pada hati tersebut juga mempengaruhi pathogenesis dan selanjutnya menyebar ke sumsum tulang dan otak. Perjalanan penyakit yang cukup berat tersebut selanjutnya memicu timbulnya *kinky back* (pembengkokan pada tulang punggung) sebagaimana yang terjadi pada kasus ini. Tingginya kejadian *kinky back* pada satu kandang yang sama mengharuskan dilakukan evaluasi lebih lanjut pada kondisi liter kandang (Ferguson *et al.*, 1974).

Kejadian dua penyakit viral yang terjadi bersamaan tersebut menjelaskan suatu dugaan bahwa terjadi superinfeksi. Timbulnya superinfeksi pada satu hospes berdampak pada semakin beratnya suatu pathogenesis penyakit dan manifestasi klinis yang ditimbulkan (Fakhri *et al.*, 2020).

Jika melihat pada lesi yang timbul pada otak, maka perlu dilakukan pemeriksaan lanjutan berupa pemeriksaan virologi untuk mengkonfirmasi jenis kejadian penyakit yang timbul. Hal ini dikarenakan keterbatasan lesi patologis yang tidak dapat seutuhnya dipakai sebagai metode diagnosis suatu penyakit (Joshi, 2014). Pemeriksaan lain seperti uji virologi dipakai untuk mengkonfirmasi adanya dugaan superinfeksi AE dan ND pada kasus ini. Selain itu, berdasarkan lesi lain yang terobservasi maka sebaiknya dilakukan kultur bakteri bersamaan dengan pemeriksaan virologi.

KESIMPULAN

Berdasarkan temuan lesi makroskopis dan histopatologi diduga telah terjadi kejadian superinfeksi yang disebabkan oleh virus AE dan ND pada populasi kandang tersebut. Perlu dilakukan uji lain yang mendukung hasil pemeriksaan histopatologi seperti uji kultur virus dan bakteri. Hal ini disarankan untuk memperkuat diagnosis.

DAFTAR PUSTAKA

- Coyne, L., Patrick, I., Arief, R., Benigno, C., Kalpravidh, W., McGrane, J., Schoonman, L., Sukarno, H., & Rushton, J. (2020). The Costs, Benefits and Human Behaviours for Antimicrobial Use in Small Commercial Broiler Chicken Systems in Indonesia. *Antibiotics (Basel, Switzerland)*, 9(4), 154. <https://doi.org/10.3390/antibiotics9040154>.
- Lin, W., Lu, P., Li, A., Wu, Y., Li, H., Chen, F., Ma, J., & Xie, Q. (2018). Assessing the efficacy of a live vaccine against avian encephalomyelitis virus. *Archives of virology*, 163 (9), 2395–2404. <https://doi.org/10.1007/s00705-018-3862-2>.
- Ganar, K., Das, M., Sinha, S., & Kumar, S. (2014). Newcastle disease virus: current status and our understanding. *Virus research*, 184, 71–81. <https://doi.org/10.1016/j.virusres.2014.02.016>.
- Goto, Y., Yaegashi, G., Kumagai, Y., Ogasawara, F., Goto, M., & Mase, M. (2019). Detection of avian encephalomyelitis virus in chickens in Japan using RT-

- PCR. *The Journal of veterinary medical science*, 81(1), 103-106. <https://doi.org/10.1292/jvms.18-0550>.
- Absalón, A. E., Cortés-Espinosa, D. V., Lucio, E., Miller, P. J., & Afonso, C. L. (2019). Epidemiology, control, and prevention of Newcastle disease in endemic regions: Latin America. *Tropical animal health and production*, 51(5), 1033–1048. <https://doi.org/10.1007/s11250-019-01843-z>.
- Paget, C., & Trottein, F. (2019). Mechanisms of Bacterial Superinfection Post-influenza: A Role for Unconventional T Cells. *Frontiers in immunology*, 10, 336. <https://doi.org/10.3389/fimmu.2019.00336>.
- Kestin, S. C., Knowles, T. G., Tinch, A. E., & Gregory, N. G. (1992). Prevalence of leg weakness in broiler chickens and its relationship with genotype. *The Veterinary record*, 131(9), 190–194. <https://doi.org/10.1136/vr.131.9.190>.
- Etriwati, Ratih, D., Handharyani, E., & Setiyaningsih, S. (2017). Pathology and immunohistochemistry study of Newcastle disease field case in chicken in Indonesia. *Veterinary world*, 10(9), 1066–1071. <https://doi.org/10.14202/vetworld.2017.1066-1071>.
- Chaves Hernández A. J. (2014). Poultry and Avian Diseases. *Encyclopedia of Agriculture and Food Systems*, 504–520. <https://doi.org/10.1016/B978-0-444-52512-3.00183-2>.
- Ferguson, A. E., Summers, J. D., Leslie, A. J., & Carlson, H. C. (1974). Leg deformities in chicken broilers. *The Canadian veterinary journal = La revue vétérinaire canadienne*, 15(7), 185–190.
- Fakhri, O., Devlin, J. M., Browning, G. F., Coppo, M., Quinteros, J. A., Diaz- Méndez, A., Lee, S. W., & Hartley, C. (2020). Superinfection and recombination of infectious laryngotracheitis virus vaccines in the natural host. *Vaccine*, 38 (47), 7508-7516. <https://doi.org/10.1016/j.vaccine.2020.09.064>.
- Joshi R. (2014). Limitations of histopathology in diagnosis and management of patients with leprosy. *Indian journal of dermatology, venereology and leprology*, 80(5), 389-391. <https://doi.org/10.4103/0378-6323.140286>.